Lane Medical Library

AUS DEM
PATHOLOGISCHEN INSTITUT DER UNIVERSITÄT
MÜNCHEN
VORSTAND: GEHEIMRAT PROF. DR. M. BORST

ÜBER EINEN FALL VON HOLOACARDIUS ABRACHIUS MONOPUS

INAUGURAL-DISSERTATION
ZUR ERLANGUNG DER DOKTORWÜRDE
IN DER GESAMTEN MEDIZIN

VERFASST UND EINER HOHEN MEDIZINISCHEN FAKULTÄT
DER BAYERISCHEN LUDWIG-MAXIMILIANS-UNIVERSITÄT
ZU MÜNCHEN VORGELEGT VON DEM

APPR. ARZT ROBERT EDUARD KECK
AUS MÜNCHEN

MÜNCHEN 1930

BAYERISCHE DRUCKEREI & VERLAGSANSTALT G. M. B. H.

Gedruckt mit Genehmigung der Medizinischen Fakultät
der Universität München
Juli 1930

Referent: Geheimrat Prof. Dr. M. Borst
Dekan: Geh. Rat Prof. Dr. Straub

Die herzlose Mißgeburt stellt wohl die seltenste und gröbste Entstellung des menschlichen Körpers dar. Von jeher hat sie das Interesse der Laien und Gelehrten auf sich gelenkt, sie wurde oft beschrieben und viele Hypothesen entstanden, um die Ursache ihrer Bildung zu erklären. Hielt man sie im Altertum für Zwitter zwischen Mensch und Gott, Mensch und Tier, im Mittelalter für Teufelswerk, so ist der Glaube von dem „Versehen" auch heute noch im Volke vorhanden.

Die ersten guten Schilderungen brachte Tiedemann (1) in seiner Anatomie der kopflosen Mißgeburten (Landshut 1813). Er konnte über 5 selbstuntersuchte und 45 in der Literatur beschriebene Fälle berichten. Tiedemann sah, daß die Mißgeburten ausnahmslos bei Mehrlingsschwangerschaften vorkamen, und zwar immer neben einer normalen Frucht. Er schloß daraus, daß die Ursache „ein träger Vegetationsprozeß, hervorgegangen aus einem trägen Zeugungsprozeß", wäre. Für den einen Zwilling würde nach Tiedemann die Zeugungskraft nicht ausreichen, so daß er mit ½, ⅓, ¼ usw. Vegetationskraft ausgerüstet zur Mißgeburt würde. Bei übermäßiger Vegetationskraft dagegen entständen Mißgeburten mit exzessivem Wachstum.

Claudius (2) glaubte in den arteriellen und venösen Anastomosen zwischen der Mißgeburt und dem normalen Zwilling die Aetiologie der Mißbildungen zu finden. Er nahm an, in den hämatodynamischen Verhältnissen, „wie sie wohl in der ganzen Reihe der tierischen Natur nicht ihresgleichen haben", die Mißbildungsursache gefunden zu haben. Die breiten Gefäßanastomosen würden ein Zusammenprallen der Blutwellen beider Kreisläufe bedingen. An Stelle des Zusammentreffens beider Blutwellen würden Interferenzwellen entstehen, die nach der Seite des schwächeren Herzens sich fortpflanzten, eine Umkehr des Kreislaufes zur Folge hätten und das Herz des schwächeren Zwillings lahmlegten. Das nun überflüssig gewordene Herz ginge zugrunde und die Mißgeburt würde nun weiterhin nur noch vom normalen Zwilling erhalten werden.

Meckel (3) untersuchte das Kreislaufsystem mißgebildeter Früchte und glaubte, daß die Mißbildungsursache nicht im Blutkreislauf, sondern in einer mangelhaften Keimanlage liege.

Nach Ahlfeld (4) ist der Holoakardius ein Allantoisparasit des gesunden Zwillings: „Zwei gesunde Embryonen entwickeln sich auf einem Dotter, die Allantois des einen bildet sich einige Stunden eher als die des anderen und hat schon das Chorion ganz oder zum Teil umwachsen, wenn die Allantois des zweiten diesem Ziele zustrebt. Ist eine vollständige periphere Ausbreitung der ersten Allan-

tois vorhanden, so kann unmöglich die zweite Allantois das Chorion erreichen, sie muß sich an die erste Allantois inserieren.“ Der Zwilling, dessen Allantois keinen Teil des Chorion erreicht, wird zum Allantoisparasiten. Durch Umkehrung des Blutkreislaufes im Körper des Zwillings würden die Formveränderungen und Anomalien bedingt sein.

Um die Theorie von Ahlfeld zu widerlegen, führt Schatz (5) einen Fall an, wo der zweite Zwilling vollkommen Parasit des ersten war. Trotzdem fand sich keine Akardie.

Gegen die Annahme von Claudius führt Schatz an, daß bei etwa 20 Prozent aller eineiigen Zwillinge arterielle und venöse Anastomosen, bei 70 Prozent nur arterielle, bei 2 Prozent nur venöse und nur etwa 8 Prozent ohne Anastomosen sind. Trotzdem ist der Holoakardius eine große Seltenheit. Auch ist die Ansicht von Claudius unphysiologisch, da durch eine vermehrte Blutzufuhr zum schwächeren Embryo dessen Herz sogar kräftiger werden müßte.

In letzter Zeit hat die Theorie von Schatz besonders an Einfluß gewonnen. Nach ihm kommt Akardie, allein durch abnorme Gefäßverhältnisse in der Placenta, nur unter ganz gewissen Umständen zustande, und zwar nur, wenn ein Teil der Placenta durch Thrombose zugrunde geht.

Nach der Beschaffenheit der Placenta unterscheidet Schatz zwei Reihen von eineiigen Zwillingen. Die erste Reihe mit dem Placenta-Typus A, „die gegenseitige Transfusion der Zwillinge geschieht nur durch gemeinschaftliche Zottenbäume ohne jede oberflächliche Anastomose“. Bei der zweiten Reihe Placenta-Typus D bestehen eine venöse und eine arterielle Anastomose. Die Typen B mit einer arteriellen, C mit einer venösen Anastomose lassen sich den Hauptreihen A und D anfügen.

Akardie entsteht nur bei Typ D, und zwar entweder

ad 1. durch primären Herztod: — sobald das Herz des einen Zwillings aufhört zu schlagen, sinkt der Blutdruck in den Arterien stark, so daß durch die arteriellen Anastomosen das Blut des gesunden Zwillings in die Gefäße des Herztoten übertritt und ihn unter Zirkulation hält, oder

ad 2. „durch ein Hindernis, welches in dem venösen Rückfluß von der Placenta zum Herzen des künftigen Akardius auftritt, als (wie) in der Allantois, resp. in der Nabel- oder Nabelschnurvene. Durch dieses Stromhindernis entsteht eine starke Ungleichheit in der gegenseitigen Transfusion der beiden Zwillinge. Die Placentar-Anastomosen, welche sonst jede in der Placenta erzeugte Ungleichheit der gegenseitigen Transfusion immer wieder vermindern oder sogar ausgleichen, können dies gegenüber einer erst in der Nabelschnur oder gar Nabelvene auftretenden Ursache nicht mehr“.

In dem benachteiligten Zwilling kommt es zur Umkehrung des Blutstromes. Ein Collateral-Kreislauf, die Burow'sche Vene (die Verbindung zwischen Nabelvene und Vena Epigastrica) wird stark erweitert, ein Zeichen, daß primär ein Stromhindernis vorgelegen haben muß. Das Stromhindernis kann durch das Fehlen des Ductus Arantii, durch Undurchgängigkeit in den vielen dünnen Strängen in der Lebergegend oder durch einen angeborenen Nabelbruch bedingt sein. Ein derartiges Hindernis, das allmählich in den Blutkreislauf eingeschaltet wird, den Blutstrom umkehrt, bedingt anfangs Hemikardie, dann Holoakardie.

Durch ungleiche Transfusionen bei nur venösen oder arteriellen Anastomosen entstehen Mikro-Makrokardien.

Marchand (6) glaubt, daß „zur Erklärung der Akardie in allen ihren verschiedenen Formen die Annahme einer Sonderung der ursprünglich einfachen Anlage in zwei ungleiche Embryonalanlagen, welche mit ihrem Kopfende sich divergierend entwickeln, ausreichend ist. Der völlige Mangel der Leber weist auf ein frisches Zugrundegehen der Dottergefäße, aus welchen sich die Pfortader bildet, hin". Durch die Ungleichheit der Anlage würde nach Marchand der schwächere Embryo zum Anhang des anderen.

Schwalbe (7) ist der Ansicht, daß „für die Holoakardier und einen großen Teil der Hemiakardier ein primärer Defekt oder eine sehr frühzeitige teilweise Zerstörung einer Anlage angenommen werden muß".

Es soll nun hier ein Fall beschrieben werden, der vielleicht geeignet ist, einen Beitrag zur Klärung der Frage über die Entstehung der herzlosen Mißgeburt zu liefern.

Die Mutter der Mißgeburt, eine 24jährige II. para, wie auch der 27jährige Vater sind gesund und stammen aus gesunden kinderreichen Familien. Mehrlings- oder Mißgeburten kamen in ihrer Verwandtschaft nie vor. Während der ersten Schwangerschaft hatte die Frau mehrfach eklamptische Anfälle. Sie wurde an der Universitäts-Frauenklinik zu München im Jahre 1929 von einem reifen, normal gebildeten scheintoten Knaben entbunden, der nach einem Tag 18 Stunden starb. Bei der Sektion der Kindsleiche wurde feintropfige Verfettung der gewundenen Harnkanälchen und des Herzmuskels gefunden. (Gerichtlich-Medizinisches Institut München Dr. Walcher.) Das Kind starb infolge toxischer Schädigung bei Eklampsie der Mutter.

Am 2. April 1930 kam die Frau als Kreißende bei einer bestehenden Schwangerschaft im VIII. Monat wiederum in die Universitäts-Frauenklinik. Sie gab an, während der Schwangerschaft mehrfach geblutet zu haben. Der Leibesumfang war 92 cm, die Herztöne rechts vom Nabel hörbar. Eine Steißlage wurde angenommen. Nach 6 Stunden 40 Minuten Geburtstätigkeit wurde in Kopflage ein auf den ersten Blick völlig formloser Weichteilklumpen

mit relativ gut ausgebildetem rechten Bein, ohne Arme und ohne linkes Bein geboren. Nach ungefähr 5 Minuten sprang die zweite Fruchtblase. Es wurde in Fußlage ein unreifes, wohlproportioniertes Mädchen von 39 cm Länge und 1400 g Gewicht geboren. Der Reifezustand entsprach dem VIII. Monat. Die Frühgeburt starb nach 5 Minuten.

Nach weiteren 15 Minuten wurde die Placenta spontan ausgestoßen. Placenta wie auch Eihäute waren vollständig. Der Mutter-

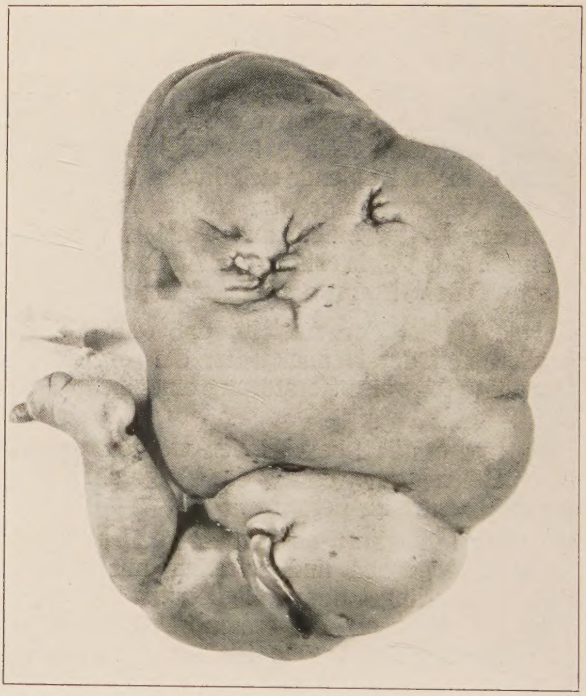

Abbildung 1.
Vorderansicht.

kuchen war von großlappigem Gewebe und stark zerklüftet. An der linken Seite der Placenta befand sich ein ungefähr dreimal kleinerer Abschnitt, der den Eindruck einer Nebenplacenta machte und mit der Hauptplacenta fest verwachsen war. Die Eihöhlen waren annähernd gleich groß. In der Mitte jeder Eihöhle inserierte zentral auf dem Mutterkuchen je eine Nabelschnur. Die Nabelschnur der wohlgebildeten Frucht war 40 + 5 cm lang, 1,5 cm dick und enthielt eine Vene und zwei Arterien. Die Nabelschnur der Mißgeburt war dünner, ungefähr 1 cm dick, 30 + 5 cm lang und enthielt eine Vene und eine Arterie. Vom linken Rande der Nebenplacenta zogen unter

den Eihäuten zwei größere Gefäße zur Hauptplacenta. Sie verschwanden in der Gegend der Nabelschnur der Nebenplacenta.

Die Zwischenwand zwischen beiden Eihöhlen konnte nur in zwei dünne Membranen zerlegt werden.

Das Monstrum (Abb. 1) hat die Form einer dorsoventral abgeplatteten Walze, ohne deutliche Abgrenzung von Kopf, Hals und Rumpf, ohne Arme und ohne linkes Bein. Die Länge der Walze vom Kopfpol bis zum Steiß beträgt 23 cm, die Länge des Beines 9,0 cm, das Gewicht 1750 g. Beim Befühlen der Frucht hat man den Eindruck eines mit sulziger Masse prall gefüllten Hautsackes, nur in der Kopfgegend können durch das oedematöse Gewebe Knochenteile durchgefühlt werden. Der Kopfpol ist mit 2 cm langen Kopfhaaren bedeckt. An beiden Seiten des Kopfes findet sich, entsprechend der Lage der Ohrmuschel, je ein längsgestellter Schlitz, dessen Ränder mehrfach gewulstet und gefaltet erscheinen. Es bestehen, rechts deutlicher als links, zwei Lidspalten, die schräg nach außen oben verlaufen und relativ gut ausgebildete Lider mit Wimpernbildung erkennen lassen. Das Oberlid des linken Auges springt bürzelförmig hervor. Ein Augapfel ist auch bei gewaltsamem Spreizen der Lider nicht nachweisbar.

Die Nase ist vollständig abgeplattet, breitgedrückt; besonders der Naseneingang ist gegen die Mundhöhle herabgedrückt, so daß die Nasenlöcher nicht sichtbar sind. Doch sind sie beiderseits gut abgrenzbar, die Nasengänge sind mittels Sonde jederseits etwa 3 cm tief zu verfolgen. Das bindegewebige Septum der Nase zieht gegen die bürzelförmig vorspringende rechte laterale Partie der Oberlippe. Der größere linke Teil der Oberlippe weist unmittelbar neben der Ansatzstelle des bindegewebigen Septums einen ungefähr 1,5 cm breiten Defekt auf, so daß man in einen Spalt sieht, welcher nach oben bis zur Gegend der Nasenöffnung, nach der linken Seite bis zum äußeren Rand des linken Nasenflügels verläuft. Im Bereiche des Oberlippendefektes kommt ein ungefähr 1 cm breiter Zapfen zum Vorschein, der zungenförmig vorspringt, von knorpeliger Konsistenz ist und den mittleren Abschnitt des Oberkiefers bildet. An ihn tritt beiderseits lateral je ein knorpeliger Oberkieferfortsatz heran, links größer als rechts, der nur durch je einen sagittalen Spalt davon getrennt erscheint.

Die Mundspalte ist 3 cm breit. Die Mundwinkel sind gut ausgebildet. In der Mitte der Unterlippe befindet sich eine quere Furche, die als seichte Einziehung zur Kinngegend verläuft. Mit der Sonde kann ungefähr 5 cm tief in die blind endende Mundhöhle eingegangen werden. Die Zunge ist relativ gut ausgebildet vorhanden.

Den größten Umfang (23 cm) besitzt die Mißgeburt in der Schultergegend, wo sich linkerseits eine kleinapfelgroße fluktuierende Vorwölbung befindet. Obere Extremitäten sind auch andeutungsweise nicht vorhanden.

Die Nabelschnur inseriert 5 cm oberhalb des Rumpfendes. Eine Analöffnung ist nicht vorhanden. Dagegen ist an der Vorderfläche des unteren Pols der Frucht, 2 cm unterhalb des unteren Randes des Nabels in der Medianlinie eine seichte, längsgestellte Hautfalte erkennbar, in deren oberem Abschnitt ein kleines warzenförmiges Gebilde (Clitoris) mit geringer Einkerbung auffällt. Das rechte Bein besteht aus einem wohlausgebildeten Ober- und Unterschenkel. Der Fuß befindet sich in Klumpfußstellung. Es ist nur die bürzel-

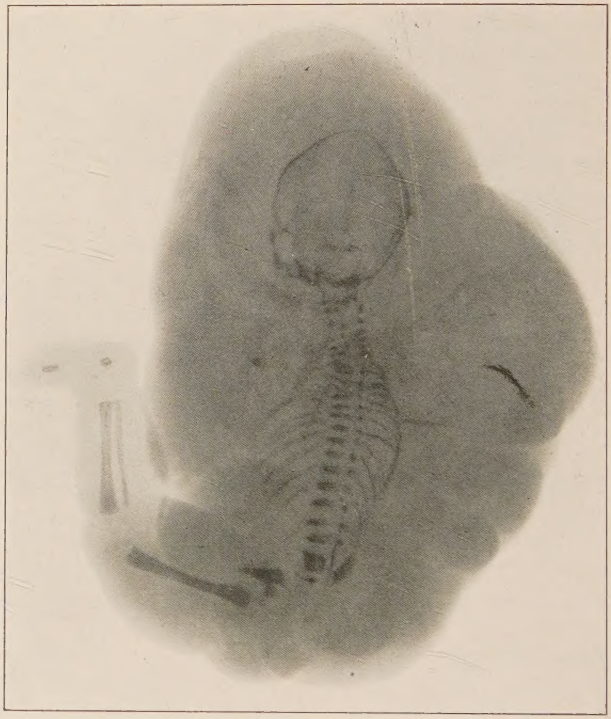

Abbildung 2.
Dorsoventrale Aufnahme.

förmige ausgezogene große Zehe vorhanden. Die übrigen Zehen fehlen; — an der glatten vorderen Begrenzung des Fußes sind auch keine Zehenrudimente erkennbar.

Die Röntgenuntersuchung (Abb. 2) ergibt gut ausgebildete knöcherne Schädelkapsel, desgleichen Nasen-, Oberkiefer- und Unterkieferknochen. Die beiden horizontalen Unterkieferäste sind im Kinn knöchern noch nicht vereinigt.

Die Wirbelsäule, das Kreuzbein, 11 Rippenpaare geben bereits Knochenschatten. In der Schulterhöhe ist entsprechend den

Schlüsselbeinen an jeder Seite des Brustkorbes je ein S-förmiger Knochen vorhanden. (Clavicula?) Das Becken besteht aus zwei Beckenschaufeln; ein knöcherner Schambogen wie auch eine knöcherne Verbindung mit dem Kreuzbein besteht nicht.

Rechter Femur, Tiba und Fibula sind vorhanden. Eine Patella ist nicht erkennbar.

Im Fuß sind schattengebende Knochen vorhanden, entsprechend dem Talus, Calcaneus und Metatarsus I. Die große Zehe besitzt in beiden Phalangen je einen Knochenkern.

Die im Pathologischen Institut der Universität München vorgenommene Obduktion der Zwillinge (Obd. Dr. Beck) ergab nachstehende Verhältnisse:

1. Bei dem äußerlich wohlgebildeten Zwilling wurden außer einem Defekt im membranösen Abschnitt des Kammerseptums und einer Verdoppelung der Milz keine Abweichungen von der Norm gefunden.
2. Der mißgebildete Zwilling wurde durch einen großen vom Kopf- bis zum Steißpol längs der linken Außenseite geführten Schnitt eröffnet, die außerordentlich oedematösen und bis zu 2 Querfinger dicken Weichteile an der Vorderfläche der Frucht vorsichtig abpräpariert und auf diese Weise der knöcherne Schädel sowie Brust, Bauch und Beckenregion zugängig gemacht. Die fluktuierende Verwölbung in der linken Schultergegend wurde dabei als eine kleinapfelgroße, von zarter, glatter Membran ausgekleidete und mit klarer seröser Flüssigkeit gefüllte Cyste erkannt, die ganz in den Weichteilen liegend mit den angrenzenden Körperhöhlen der Frucht keinerlei Verbindungen erkennen ließ.

Die stehengebliebenen Bauchwandweichteile wurden vorsichtig durchtrennt und die allerseits von zartem spiegelnden Peritoneum ausgekleidete und kranialwärts durch eine quere Muskelplatte (Zwerchfell) abgeschlossene Bauchhöhle eröffnet. (Abb. 3.)

Den größten Teil der Bauchhöhle nimmt das Paket der Dünndarmschlingen ein; ihr Mesenterium ist sehr zart, aber deutlich ausgebildet. Nach unten endigt der Dünndarm mit einem Bürzel blind. Dickdarmabschnitte sind nicht auffindbar. Nach oben zu scheint der Dünndarm in der linken Oberbauchgegend in ein magenförmiges Hohlorgan mit angedeuteter großer und kleiner Curvatur überzugehen; doch ist bei der Sondierung von dem gut ausgebildeten Dünndarm her, der mit grauer, krümeliger Masse gefüllt ist, keine Communication mit dem magenförmigen Gebilde nachweisbar. An der Grenze zwischen letzterem und Dünndarm findet sich ein feinkörniger Gewebestreifen. (Pankreas?) Milz, Leber fehlen vollkommen. Aus dem unteren Abschnitt der Bauchhöhle ragt nach oben frei endigend ein birnenförmiger Zapfen, der mit seinem breiten Ende der Bauchhöhlenwand aufsitzt; — auf einem Sagittalschnitt

erweist er sich als Hohlorgan, das mit gallertig-schleimigen Inhaltsmassen erfüllt ist. Beiderseits davon sitzt je ein reiskorngroßer etwas gelappter Körper mit kurzem bindegewebigen Stiel. Der linke findet sich mehr vorne und oben, leicht auffindbar, der rechte etwas verborgen in der Tiefe hinten unten (Ovarien?).

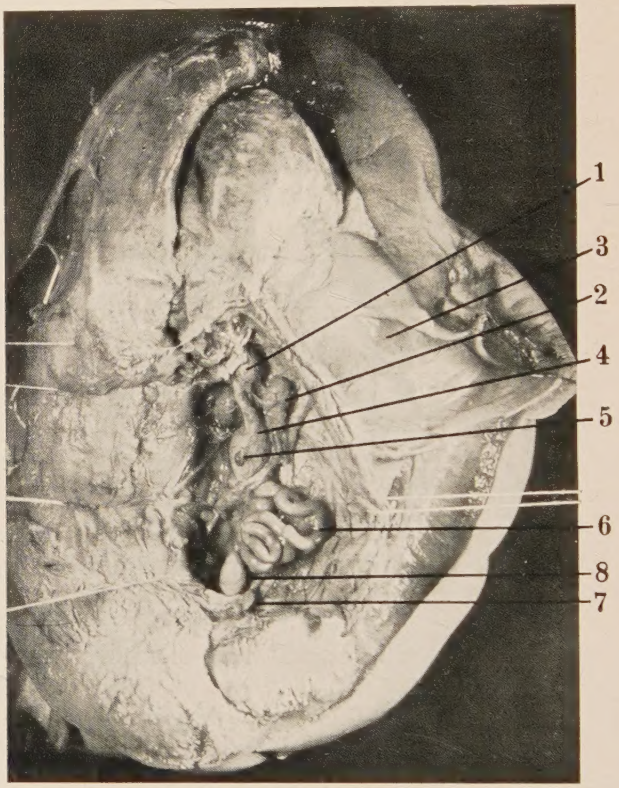

Abbildung 3.

1. Thyreoidea.
2. Thymus.
3. Cyste der linken Schultergegend.
4. Respirationsanlage.
5. Nebenschilddrüse.
6. Dünndarm.
7. Ovarium.
8. Dickdarmcyste.

Die Nieren werden an typischer Stelle vermißt, etwas unterhalb der rechten Nierengegend jedoch findet sich retroperitoneal neben der Wirbelsäule ein etwa ¼ cm langer bohnenförmiger Körper. Ein damit zusammenhängender Harnleiter ist nicht nachweisbar. Eine eigentliche Beckenhöhle ist nicht ausgebildet; in dem lockeren Bindegewebe der Beckenregion wird nach Spaltung des

Beckenringes ein etwa 2½ cm langer gut stricknadeldicker Strang aufgefunden, der die Beckenkrümmung mitmacht, caudalwärts an der Innenfläche der Labien-Clitorisgegend, kranialwärts nach gabelförmiger Aufteilung im Beckenbindegewebe endigt und auf dem Querschnitt ein feines Lumen erkennen läßt. Eine Harnblase ist nicht nachweisbar.

Nach medianer Spaltung des Sternums und Zurückklappen der Brustwand stößt man auf lockeres Bindegewebe, in dem median liegend durch stumpfe Präparation ein längliches herzähnliches Hohlorgan aufgefunden wird, von dessen oberem Ende ein röhrenförmiger Strang aortenähnlich nach der Halsregion emporsteigt. Auf der Vorderwand dieses herzähnlichen Gebildes liegt bindegewebig befestigt und umschlossen ein noch nicht linsengroßer, abgeplatteter, drüsenähnlicher Körper. Zu beiden Seiten des aortenähnlichen Rohres findet sich symmetrisch, ebenfalls im lockeren Bindegewebe liegend und an Lungenanlagen erinnernd je ein bohnenförmiges 1,0 : 0,75 messendes feinkörniges Gebilde. Das erwähnte herzähnliche Gebilde ist mit dem unterhalb des Zwerchfelles gelegenen magenähnlichen Hohlorgan in Communication, was schon beim Betasten durch die fortgeleitete Fluktuation erkennbar ist. Bei Eröffnung desselben zeigt sich, daß es sich um einen dünnwandigen, von einer grauweißlichen, schleimigen Flüssigkeit erfüllten Hohlraum handelt, der durch das Zwerchfell nur eingeschnürt sich in den mit längsgefalteter Schleimhaut ausgekleideten magenähnlichen Hohlraum fortsetzt. Letzterer endigt gegen den Darm hin blind, ersterer ist gegen den aortenähnlichen Strang blind verschlossen. Der Strang selbst ist solide und endigt stark verdünnt im Bereich des unteren blinden Endes der Mundhöhle.

Der Mundboden wird von einer breiten zungenförmigen Platte ausgefüllt. Die Mundhöhle communiziert breit mit der Nasenhöhle.

In der Halsgegend unterhalb eines wohlausgebildeten Zungenbeins liegt links, entsprechend der Schilddrüse, ein kleiner, erbsengroßer Drüsenkörper.

Nach Wegnahme des dünnen knöchernen Schädeldaches gelangt man in die durch die Falx cerebri ungleich geteilte Schädelhöhle. Die Schädelhöhle ist durch ein wenig gegliedertes Gehirn ausgefüllt. An demselben sind eben noch die Großhirn- von den Kleinhirnabschnitten abgrenzbar. Pia und dura mater cerebri sind vorhanden. Die Falx cerebri ist stark nach rechts verzogen; auch das Tentorium cerebelli verbildet.

Die Orbitahöhle ist links deutlicher ausgebildet als rechts. Sie enthält beiderseits nur Fettgewebe. Bulbus oculi und Nervus opticus sind nicht nachweisbar, desgleichen nicht Gehörgang und Ohrbläschen.

Was die Gefäßversorgung anbetrifft, so geht die nur einfach vorhandene Nabelarterie vom Nabelring an der vorderen Bauchwand nach abwärts und gelangt im Bindegewebe an die caudalen

Endaufteilungen eines großen genau median vor der Wirbelsäule verlaufenden Gefäßes, mit dem sie anastomosiert; das genannte Gefäß (Aorta) gibt ungefähr segmental angeordnet nach beiden Seiten kleinere Gefäße ab, hat im Bereich des Bauch- und Brustabschnittes seine kräftigste Ausbildung und verjüngt sich kranialwärts unter Aufteilung in zwei größere Aeste. Mit dem herzähnlichen Gebilde im Brustraum bestehen keine Anastomosen.

Die Nabelvene zeigt vom Nabel an entsprechenden Verlauf, — zieht durch das Beckenbindegewebe als großes Gefäß und gelangt bogenförmig an die linke Seite der Wirbelsäule, wo sie mit gleichem Kaliber aufsteigt und sich etwa in Höhe des herzähnlichen Gebildes (ohne damit zu anastomosieren) in zwei große, nach rechts und links ziehende und sich weiterverzweigende Hauptäste aufteilt. (Vena cava.)

Die histologische Untersuchung erstreckte sich auf

1. das schilddrüsenähnliche Gebilde in der Halsregion
2. die symmetrischen, an Lungenanlagen erinnernden Körper
3. das kleine, dem herzähnlichen Hohlorgan aufsitzende Gebilde
4. das herzähnliche Hohlorgan
5. das magenähnliche Hohlorgan
6. das pankreasähnliche Gewebe zwischen dem magenähnlichen Hohlorgan und dem Dünndarm
7. den Dünndarm
8. den birnenförmigen, aus dem untersten Bauchraum ragenden Hohlkörper
9. die symmetrisch an Ovarien erinnernden Bildungen seitlich von dem vorerwähnten Körper
10. das bohnenförmige, retroperitoneal gelegene Gebilde unterhalb der rechten Nierengegend
11. auf den im Beckenbindegewebe gelegenen und zur Region der äußeren Genitalien ziehenden Strang.

I. Der dem schilddrüsenähnlichen Gebilde entstammende Schnitt zeigt ein von einer bindegewebigen Kapsel umgebenes und durch bindegewebige Septen in verschieden große Läppchen unterteiltes Organ. Die einzelnen Läppchen setzen sich aus verschieden großen Bläschen zusammen, die, soweit erhalten, von regelmäßig kubischen Zellen ausgekleidet sind. Außer zahlreichen abgestoßenen Zellen ist in den Bläschen kein auffallender Inhalt nachweisbar; es dürfte sich nach dem histologischen Bild um jugendliches Schilddrüsengewebe handeln.

II. Der Schnitt aus einem der symmetrischen an Lungenanlagen erinnernden Körper zeigt neben Resten einer bindegewebigen Kapsel eine deutliche Einteilung in polyedrische Läppchen, an denen gut ein dunkel färbbarer Rindenabschnitt von lymphoider Beschaffenheit von einem weniger färbbaren zellärmeren Markabschnitt zu unter-

scheiden ist; in dem letzteren sind auch zahlreiche, wechselnd große, konzentrisch geschichtete Körperchen mit Neigung zur Verkalkung zu erkennen. (Hassal'sche Körperchen.) Es liegt also Thymusgewebe vor, das, symmetrisch angelegt, noch nicht zur Verschmelzung gekommen ist.

III. Das kleine, dem herzähnlichen Hohlorgan aufsitzende Gebilde stellt sich histologisch als ein von einer bindegewebigen Kapsel umschlossenes, ziemlich gleichförmig aus dichtgedrängten epithelialen Strängen mit reichlichen Blutgefäßen aufgebautes Organ dar, das außerordentlich an eine innersekretorische Drüse vom Typ der Nebenschilddrüse erinnert.

IV. Ein Schnitt durch die Wand des herzähnlichen Hohlorganes zeigt dieselbe von einem mehrreihigen flimmernden Zylinderepithel bedeckt; das übrige Gewebe der Wand ist aus lockerem, zellreichem Bindegewebe mit vereinzelten Drüsenläppchen vom Typ der Schleimdrüsen sowie mit Inseln jugendlichen Knorpels aufgebaut. Es kann sich also nur um eine Respirationsanlage mit cystischer Erweiterung des Schlauches handeln.

V. Der Schnitt durch die Wand des magenähnlichen Hohlorganes zeigt entsprechend der Innenfläche einen Belag mit mehrschichtigem Plattenepithel, gelegentlich auch mit einschichtigen zylindrischen Becherzellen. Daran schließt sich eine lockere zell- und gefäßreiche bindegewebige Tunica propria an; außerdem sind quer und längs getroffene Bündel glatter Muskulatur als geschlossene Muskelschicht in sehr lockerem, jugendlichem Bindegewebe nachweisbar. Es dürfte sich um den oberen Abschnitt einer Digestionsanlage handeln. (Oesophagus und Magen.)

VI. Das Gewebstück von der Grenze zwischen dem magenähnlichen Hohlorgan und Dünndarm erweist sich lediglich aus rundlichen Herden kleiner lymphoider Zellen aufgebaut (Lymphfollikel), die in lockerem Bindegewebe liegen.

VII. Der Schnitt aus dem Dünndarm läßt im Bereich der Schleimhaut keine richtige Zottenbildung erkennen; das an Becherzellen reiche Zylinderepithel sitzt einer zellreichen Tunica propria auf, an die sich zirkuläre und längs verlaufende glatte Muskulatur anschließt.

VIII. Der birnenförmige, aus dem untersten Bauchraum hervorragende Hohlkörper erweist sich als Dickdarmbläschen, durch starke Schleimproduktion sehr erweitert. Das Schleimhautepithel besteht fast nur aus Becherzellen, die zu tiefen Krypten zusammengeordnet sind; an die lockere Tunica propria und submucosa schließt sich eine kräftige Muskularis mit zirkulären und longitudinalen Bündeln an.

IX. Die symmetrischen Gebilde beiderseits von dem als Dickdarm erkannten birnenförmigen Hohlorgan zeigen ein sehr zell- und gefäßreiches Stroma, in das gewaltige Mengen von Primordialfollikeln eingelagert sind; das Hilusgewebe besteht aus lockerem

Bindegewebe mit sehr großen und weiten Gefäßen. Es handelt sich also, wie vermutet, um Ovarien.

X. Ein Schnitt aus dem bohnenförmigen retroperitonealen Gebilde unterhalb der rechten Nierengegend zeigt bindegewebige Umhüllung und im übrigen sehr gleichförmigen Aufbau aus epithelialen Zügen und Strängen, die nur in den subkapsulären Abschnitten mehr in rundliche Gruppen nach Art der Zona glumerulosa angeordnet erscheinen. Es dürfte sich wohl um Nebenniere handeln.

XI. Querschnitte durch das strangförmige Gebilde aus dem Beckenbindegewebe lassen zwei gangförmige Hohlräume erkennen: einen umfangreichen mit großem Lumen, das von polyedrischem, ziemlich abgestoßenem Epithel ausgekleidet ist und mit dicker Wandung, die aus sehr jugendlichem Bindegewebe besteht, das im Schleimhautbereiche sehr zellreich ist und auswärts von der Submucosa reichlich isolierte Bündel von quergeschnittener glatter Muskulatur enthält. Daneben dem ersten anliegend einen kleinen mit engem Lumen, das von wechselnd hohem, an Uebergangsepithel erinnernden Epithel ausgekleidet ist. Die zugehörige Tunica propria ist locker und zellreich, von einer straffen Schicht ringförmiger, glatter Muskulatur umgeben, an die peripherwärts wieder lockeres Bindegewebe mit großen Gefäßen anschließt.

Das strangförmige Gebilde ist als Utero-Vaginalschlauch, das daneben verlaufende Rohr entspricht wahrscheinlich dem Rest eines noch nicht völlig zurückgebildeten Wolf'schen Ganges.

Wir haben es also mit einer herzlosen Mißgeburt weiblichen Geschlechts zu tun, der beide Arme und das linke Bein fehlen, deren Gesicht durch das Fehlen der Bulbi oculi und Ohrmuscheln bei einem großen Defekt im Bereiche der linken Oberlippe und fehlendem Zusammenschluß des Oberkiefers mit dem Mittelkiefer besonders entstellt ist. In der relativ gut ausgebildeten, von Peritoneum ausgekleideten und von der Brusthöhle durch das Zwerchfell abgeschlossenen Leibeshöhle sind die Leber, Pankreas, Milz, Dickdarm, beide Nieren und die linke Nebenniere nicht vorhanden.

Die Brusthöhle ist nicht ausgebildet. Das Herz und die großen Gefäße des Brustraumes fehlen, die Lungen sind nur in ihren Anlagen als cystisch erweiterter Respirationssack vorhanden.

Es ist in unserem Falle wahrscheinlich, daß (nach Schatz) ein Hindernis in der Nabelvene oder im Ductus Arantii sich bildete, wonach durch Collateralen der atypische Verlauf zur linksliegenden Vena cardinalis inferior sich ausbildete, Akardie und alle übrigen Mißbildungen bedingte.

Der Annahme von Marchand und Schwalbe, daß es sich um eine primäre mangelhafte Anlage handelt, kann nicht absolut widersprochen werden.

Zum Schlusse sei es mir gestattet, Herrn Geheimrat Professor Dr. Borst für das freundliche Ueberlassen des Themas und für die Uebernahme des Referates zu danken.

Literatur-Angabe.

1. Friedrich Tiedemann: Die Anatomie der kopflosen Mißgeburten. Landshut 1813.
2. Claudius: Die Entwicklung der herzlosen Mißgeburten. Kiel 1895.
3. Meckel: Handbuch der pathologischen Anatomie. Leipzig 1812.
4. Ahlfeld: Die Mißbildungen des Menschen. Leipzig 1880.
5. Schatz: Die Akardii und ihre Verwandten. Berlin 1898.
6. Marchand: Mißbildungen. Eulenburgs Enzyklopädie 1910.
7. Schwalbe: Die Morphologie der Mißbildungen des Menschen und der Tiere.
8. Bromann Ivar: Grundriß der Entwicklungsgeschichte des Menschen.
9. Franz Keibel u. Mall: Handbuch der Entwicklungsgeschichte des Menschen. Leipzig 1910.

Lebenslauf.

Ich wurde am 10. November 1900 als Sohn des deutschen Lehrerehepaares Johann und Mathilde Keck zu II. Fere-Champenoise (Bessarabien) geboren. Nach der Volksschule besuchte ich das deutsche Knaben-Gymnasium zu Tarutino (Bessarabien), das ich 1919 absolvierte. 1920 wurde ich an der medizinischen Fakultät zu Tübingen immatrikuliert, woselbst ich die ersten drei Semester verbrachte. Die übrigen sieben Semester, das Physikum, das ärztliche Staatsexamen und die Approbation erhielt ich an der Ludwig-Maximilians-Universität zu München. Nachher war ich als Volontärassistent 2½ Jahre an der II. Medizinischen Klinik (Geheimrat Prof. Friedrich von Müller) tätig. Nach viermonatiger Tätigkeit als Schiffsarzt kam ich als Volontärassistent an die Universitäts-Frauenklinik zu München (Geheimrat Prof. Döderlein), woselbst ich jetzt noch tätig bin.